doi:10.3969/j.issn.1006-9852.2026.08.007

基于 BiSeNet V2 模型在前路坐骨神经阻滞超声图像分割中的应用研究 *

徐大赓[1]　赵大成[2]　贾尚超[1]　常兆斌[3]　黄生辉[2△]

（[1] 兰州大学第二临床医学院，兰州 730000；[2] 兰州大学第二医院疼痛科，兰州 730000；[3] 兰州理工大学计算机与人工智能学院，兰州 730050）

摘　要　目的：探讨基于双分支分割网络 (Bilateral Segmentation Network V2, BiSeNet V2) 的人工智能模型在超声引导下前路坐骨神经阻滞图像分割中的应用效果，为神经阻滞定位提供智能化辅助方法。**方法：**回顾性收集 2025 年 3 月至 2025 年 6 月兰州大学第二医院接受超声引导下前路坐骨神经阻滞的病人 100 例，共采集超声图像 3000 张。由 2 名具有丰富经验的麻醉医师采用 ITK-SNAP 软件对神经区域进行人工标注。将采集数据按 6:2:2 比例随机分为训练集、验证集与测试集。模型以双分支结构的 BiSeNet V2 为基础，在 PyTorch 平台上构建并训练，评价指标包括平均交并比 (mean intersection over union, mIoU)、平均骰子系数 (mean dice coefficient, mDice) 及总体准确率。**结果：**模型在测试集的总 mIoU 和 mDice 分别为 0.692 和 0.815，总体准确率为 98.7%。经过 5 折交叉验证的 IoU 中位数为 0.754，提示模型在不同数据划分下表现稳定。**结论：**基于 BiSeNet V2 的超声图像分割模型能够在保证实时分割速度的同时实现前路坐骨神经的高精度识别，具备较好的临床应用前景。

关键词　深度学习；BiSeNet V2；超声引导；区域麻醉；坐骨神经阻滞

Application of BiSeNet V2 model in ultrasound image segmentation for anterior approach sciatic nerve block *

XU Da-geng [1], ZHAO Da-cheng [2], JIA Shang-chao [1], CHANG Zhao-bin [3], HUANG Sheng-hui [2△]

([1] Second School of Clinical Medicine, Lanzhou University, Lanzhou 730000, China; [2] Department of Pain Medicine, The Second Hospital of Lanzhou University, Lanzhou 730000, China; [3] School of Computer Science and Artificial Intelligence, Lanzhou University of Technology, Lanzhou 730050, China)

Abstract　Objective: To investigate the application effect of an artificial intelligence model based on the dual-branch semantic segmentation network (Bilateral Segmentation Network V2, BiSeNet V2) in segmenting ultrasound images for anterior approach sciatic nerve blocks, and provide an intelligent auxiliary method for nerve block localization. **Methods:** Retrospectively, 100 patients underwent ultrasound-guided anterior sciatic nerve blocks at The Second Hospital of Lanzhou University were enrolled from March to June 2025, yielding a total of 3000 ultrasound images. Two experienced anesthesiologists manually annotated the nerve regions using ITK-SNAP software. The collected data were randomly divided into training, validation, and test sets in a 6:2:2 ratio. A model based on the dual-branch BiSeNet V2 architecture was built and trained on the PyTorch platform. Evaluation metrics included the mean intersection over union (mIoU), mean dice coefficient (mDice), and overall accuracy. **Results:** The model achieved an mIoU of 0.692 and an mDice of 0.815 on the test set, with an overall accuracy of 98.7%. The median intersection over union (IoU) after 5-fold cross-validation was 0.754 (interquartile range), indicating stable model performance across different data splits. **Conclusion:** The ultrasound image segmentation model based on BiSeNet V2 can achieve high-precision identification of the sciatic nerve via the anterior approach while ensuring real-time segmentation speed, and presents promising clinical application prospects.

Keywords　deep learning; BiSeNet V2; ultrasound-guided; regional anesthesia; sciatic nerve block

* 基金项目：国家自然科学基金（82560177）；甘肃省自然科学基金（22JR5RA954）；兰州市科技计划项目（2024-3-37）

△ 通信作者　黄生辉 ery_huangshh@lzu.edu.cn

超声引导下区域麻醉能使外周神经及周围组织实时显影，可以显著提高神经阻滞的成功率，在减少相关并发症和不良反应的同时还可用于术后镇痛和急性疼痛的治疗，因此目前已成为手术麻醉的重要方法之一 [1]。临床上已广泛应用坐骨神经阻滞于下肢手术的麻醉，穿刺入路方式包括腘窝入路、臀肌下入路、前入路等，相较传统后路体位，前路坐骨神经阻滞对体位限制更少，尤其适用于髋部或骨盆损伤以及术式限制导致不便翻身的病人 [2]。但其临床推广仍受限于目标神经深在、回声对比度低、邻近结构重叠、学习曲线陡峭等困难 [3]。对于操作经验不足的麻醉医师而言，常因识别神经困难导致穿刺路径偏差或局部麻醉药注射位置不佳，从而影响阻滞效果 [4]。如何在复杂的超声背景显像中快速、准确地识别目标神经 [5]，成为制约坐骨神经阻滞前路入路推广应用的关键问题之一。

近年来，人工智能 (artificial intelligence, AI) 尤其是深度学习 (deep learning, DL) 技术在医学影像处理领域迅速发展 [6]。在超声图像分析中，DL 技术通过提供客观、准确的分割与识别结果，显著提升了图像获取的质量与解读的可靠性，从而实现了对超声图像数据处理工作流程的整体优化 [7]，其原理是通过构建多层卷积神经网络 (convolutional neural network, CNN)，对图像特征进行高维抽象与语义表达，实现对器官、组织乃至神经结构的自动识别与分割 [8]。目前，U-Net、U-Mamba 等网络模型已在神经、器官组织等影像分割任务中取得成效。AI 辅助系统有望支持超声图像解释与教学培训，但仍需更多证据证明其在不同场景中的有效性与可推广性。然而，从现有国内外研究分布看，AI 在区域麻醉中的应用多聚焦于图像显示相对清晰、层次较固定的目标结构，针对前路坐骨神经这种位置较深、低对比度、结构重叠等明显特点的困难场景，尤其是面向床旁实时应用的像素级分割研究仍相对不足 [9~11]。床旁超声的智能辅助系统不仅要求分割准确，还必须具备低算力负担 [12]。Yu 等 [13] 提出了双分支分割网络 (Bilateral Segmentation Network V2, BiSeNet V2)，该模型采用细节与语义分支并行的设计，分别负责保留高分辨率空间细节与提取全局上下文特征。网络借引导聚合层 (guided aggregation layer) 融合二者优势，在保证高精度分割的同时显著降低了计算负担，从而在多种实时任务中实现了优异的性能平衡，具有广泛的实用前景。因此，本研究选择 BiSeNet V2 作为核心模型，探索其在前路坐骨神经超声图像分割中的适用性与性能边界。

基于上述背景，本研究旨在构建并验证基于 BiSeNet V2 的前路坐骨神经超声图像分割模型，评估其分割性能及稳定性，以期为临床神经定位、进针规划及教学培训提供客观、可复现的智能化辅助。

方　法

1. 一般资料

本研究通过兰州大学第二医院医学伦理委员会审核（伦理审批号：2025A-748）。回顾性单中心收集 2025 年 3 月 1 日至 2025 年 6 月 15 日在兰州大学第二医院接受下肢手术治疗 100 例病人的前路坐骨神经超声图像，其中男性 54 例，女性 46 例。

纳入标准：①年龄范围在 18～70 周岁，性别不限；②体重指数 (body mass index, BMI) 在 18.58～24.0 kg/m^2 之间；③美国麻醉医师协会 (American Society of Anesthesiologists, ASA) 分级为 I-III 级；④拟行下肢手术且需进行前路坐骨神经阻滞。

排除标准：①因肥胖导致内部结构显示不清；②存在严重神经或精神疾病，无法配合；③对超声耦合剂过敏；④有骨盆及臀部创伤史或手术史。

实验所用设备为彩色多普勒超声系统，配备低频凸阵探头，工作频率 2～5 MHz。

2. 图像采集与标记

图像采集由具有丰富经验的麻醉科医师完成并储存。病人取仰卧位，髋部自然放松，大腿外展外旋。该体位能改善前路坐骨神经显示质量并影响神经深度与可见度，因此本研究统一采用相同体位与扫查角度以减少变异。使用低频凸阵探头 (2～5 MHz)，初始深度设置 7.8～11.0 cm。探头置于大腿前内侧、腹股沟下约 8 cm（股骨小转子水平），探头长轴与股骨长轴大致平行。扫查时以小转子水平为中心，向近端与远端各移动 2～3 cm 形成有限范围扫查，操作者需通过探头的平移、旋转及角度调整，在多个平面上确认神经与股骨、血管等关键结构的空间关系。本研究在此标准操作路径上，于每个关键的解剖识别点保存静态图像。多图像构成了对一个病人解剖的多平面采样，旨在全面覆盖神经的显现形态、位置变异及与周边组织的空间上下文信息。为保证数据一致性，以小转子水平、股骨内侧 + 大收肌深面出现椭圆高回声结构为标准采集层面。记录每例病人的探头位置、深度、增益等关键参数，并在确认目标结构清晰时手动保存。采集的 3000 张图像来源于纳入的 100 例病人，平均每例约 30 张。

所有采集的超声图像均以医学数字成像与通信格式 (DICOM) 保存，用于后续分析。图像标注采用 ITK-SNAP（版本 4.0）软件完成，由麻醉科医师沿目标解剖结构边缘逐点连续勾画，形成闭合轮廓，避免出现超出范围的误差。不同组织结构采用不同颜色标记：股骨为红色，大收肌为绿色，半腱肌为黄色，股动脉为紫色，前路坐骨神经为蓝色，以确保后续训练数据集的准确性和一致性（见图 1）。

3. 模型的构建

本研究采用轻量化的 BiSeNet V2 作为核心分割框架。网络结构由 3 个主要部分构成：细节分支、语义分支与特征聚合层。细节分支位于网络上方，主要通过多层卷积单元逐级下采样，从原始分辨率依次缩小至 1/2、1/4 和 1/8，以保留超声图像的低层空间细节特征，确保坐骨神经及周围组织边缘的完整性。语义分支位于网络下方，由多个阶段构成，包括 1/2、1/4、1/8、1/16 及 1/32 的逐级下采样结构，在保证感受野不断扩大的同时引入上下文嵌入模块，通过多尺度特征学习获得丰富的语义信息。为进一步提高模型的泛化能力，语义分支中引入辅助分割头 (Seg Head) 作为 Booster，用于训练过程中对各层特征进行监督。增强深层特征的判别力。特征聚合层将细节分支与语义分支的多层特征进行有效融合，通过上下采样操作实现空间分辨率与语义表达的统一，最终由分割头 (Seg Head) 输出预测结果。损失函数由主分支与辅助分支的预测共同计算，使网络在训练中兼顾全局与局部特征，从而在精度和速度之间取得平衡，具备床旁实时应用的潜力。为此，本研究引入了 BiSeNet V2 网络，并将其应用于前路坐骨神经的超声图像分割中，BiSeNet V2 模型及结构示意图如图 2 所示。

4. 模型的训练与评估

模型训练在 NVIDIA A100 GPU（40GB 显存）平台上完成，批量大小 (batch size) 为 16，模型总共训练了 100 轮，训练和验证阶段的损失 (loss) 与训练轮次 (epoch) 之间的关联曲线如图 3 所示。模型训练的 loss 值随着 epoch 的增加呈现逐渐下降趋势，当 epoch 值达到 100 时，模型训练和验证阶段的 loss 曲线趋于平缓，表示该模型已趋于收敛（见图 3）。因此，本研究将 epoch 设定为 100。在训练过程中，模型性能评价指标包括平均交并比 (mean intersection over union, mIoU)、平均骰子系数 (mean dice coefficient, mDice) 和准确率，以全面反映分割结果的准确性与稳定性。

其中 mIoU 用于衡量模型预测的边界框或分割区域与真实边界框或真实分割区域之间的重叠程度，mIoU 值越高，说明模型性能越好，当 IoU > 0.5 时被认为是有效分割；mDice 通过衡量预测分割结果与实际结果之间的相似度，来评估模型图像分割质量，mDice 值越高，说明图像分割质量越好；准确率：用于衡量模型的整体性能，是指模型正确预测的样本数占总样本数的比例，准确率越高，说明模型的性能越好。

所有实验采用 Adam 优化器，并使用余弦退火学习率 (Cosine Annealing LR) 调度策略动态调整学习率，初始学习率为 1e-1，最终学习率为 5e-4，实

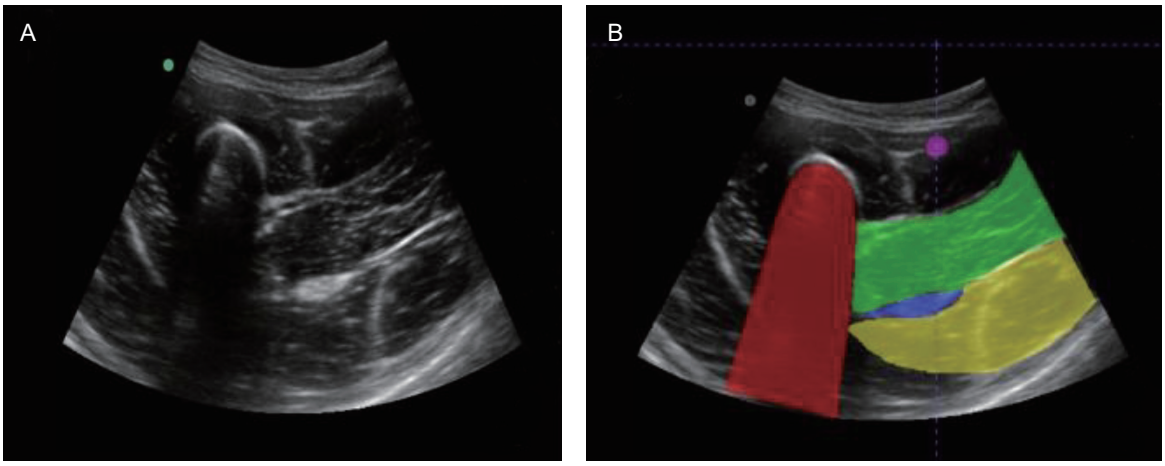

图 1 前路坐骨神经及其周围组织的标注示意
(A) 原始图像；(B) 手动标记图像

Fig. 1 Schematic diagram of the anterior sciatic nerve and its surrounding tissues
(A) Source images; (B) Manually labeled images

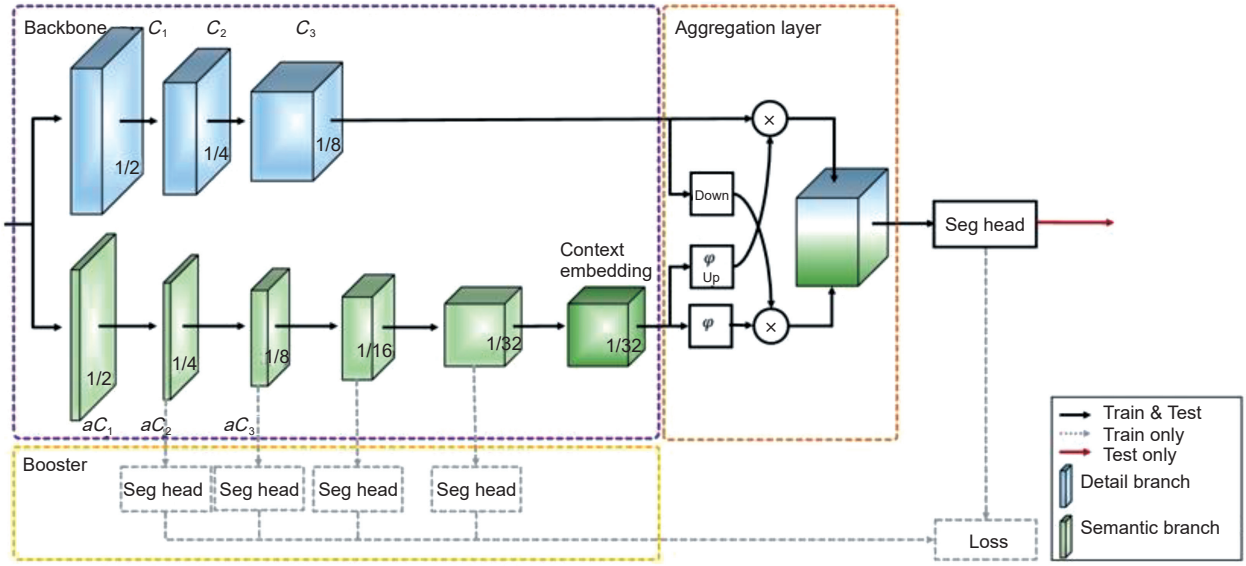

图 2 BiSeNet V2 模型及结构示意图 [13]

Fig. 2 The Architecture of BiSeNet V2 [13]

验平台基于 Linux 系统，在 PyTorch 1.8.1 框架下完成网络搭建与训练；硬件方面，使用单块 NVIDIA A100 GPU，40 GB 显存进行计算。

5. 样本量计算

根据现有文献基于监督学习模型指出，测试集大小直接影响性能指标（如 Dice 系数）置信区间的宽度；要达到可接受的估计精度，测试集通常需要不少于 20～30 个独立样本，在超声神经分割的实证研究中，根据 Bowness 等 [8] 构建臂丛神经识别模型时，选取了 108 例病人进行训练与验证，并在一个独立的 25 例病人测试集上评估性能，该测试集规模被认为足以得出具有临床意义的结论。本研究参照上述原则，设定测试集规模为总样本量的 20%，即 20 例病人。此数量满足方法学建议的下限，并与最新实证研究相符。为按 6:2:2 比例划分数据集，总病人数确定为 100 例。此外，使用 G*Power 软件进行统计效力验证：采用单样本 t 检验（检验测试集 Dice 均值 > 0.70），设定 $\alpha = 0.05$，功效 = 0.90，所需效应量约为 0.62。本研究模型在测试集上取得的 Dice 系数为 0.801（远超 0.70），对应的效应量极大，表明 20 例病人的测试集完全有能力检测到模型性能与阈值间的显著差异，统计效力充足。

6. 统计学分析

所有统计分析均在 SPSS 22.0 软件中完成，绘图采用 GraphPad Prism 10.0 完成，包括训练过程曲线、分割效果可视化以及交叉验证结果分布图等，确保分析结果的可靠性和可视化表达的直观性。

结　果

1. 一般资料

本研究最终纳入 100 例病人的基线特征，平均年龄 (48.4±11.3) 岁，平均 BMI (22.1±1.5) kg/m^2，病人基线特征见表 1。

2. 模型收敛情况

利用 3000 张坐骨神经及其周围结构超声图像通过 BiSeNet V2 模型进行训练与测试。原始图像中，实际包含病人信息之类的标签或编号。在进行数据集划分之前，首先对从属同一个病人的图像进行编号，数据集的划分，实际上是对病人编号进行划分。划分为测试集、验证集、训练集的编号，会将同一个编号下的所有图像只放入一个集。划分由编写的 python 随机脚本实现，每次运行脚本生成一种病人编号的随机划分方案。对多种不同的随机划分方案分别用于模型的训练、验证和测试，测试集不参与训练和验证，仅用于最终评估。本研究所采用的具体划分方案为：1800 张为训练集，600 张为验证集，600 张为测试集。所有 3000 张图像均被使用，但用途不同：训练集用于模型参数学习；验证集用于训练过程中的参数调整；测试集仅在模型完全训练完毕后进行一次最终性能评估，不参与训练或验证过程。为观察模型收敛情况，记录了训练集与验证集（测试集不在此分析中）的损失值和 Dice 系数随迭代轮次的变化，训练过程中，随着轮次增加，损失值逐渐下降并趋于稳定，并在约 100 轮后趋于平稳（见图 3）。说明模型在较少的迭代次数内即可达到稳定状态。

3. 分割性能定量评估

在分割性能评价方面，在测试集评价中，分别计算了 mIoU 和 mDice 用于反映模型整体性能的分布特征。测试集总 mIoU 为 0.692、mDice 为 0.815，总体分割准确率为 98.7%。mIoU 和 Dice 系数分布相对集中，提示模型在不同数据划分条件下均能保持较强的稳定性与鲁棒性。进一步说明该方法具备跨数据集的泛化潜力。除上述独立测试集（600 张）外，为进一步验证模型稳定性，本研究在训练集和验证集（剩余 2400 张图像）上进行了 5 折交叉验证，即 4 折用于训练，剩余 1 折用于测试。经过 5 折交叉验证的 IoU 中位数为 0.754，所得系数波动范围较小，结果显示针对数据集进行多轮随机拆分并交叉验证，模型分割精度仅存在微小波动，整体识别表现高度统一，符合外周神经超声图像分割任务的固有性能特点。

4. 分割结果可视化与定性分析

为定量评估 BiSeNet V2 模型在超声图像分割任务上的优越性，图 4 展示了其在测试集上对不同组织分割的 IoU 分布。此外，为定性展示模型的分割效果，图 5 进一步提供了测试集部分样本的预测结果与真实标注的视觉对比。结果显示，模型能够较为准确地勾画坐骨神经及其边界，定性与定量分析均表明，模型的分割结果与人工标注之间呈现出良好的吻合度，有效验证了本研究方法在超声图像分割中的准确性与可靠性。尤其在骨骼、神经与肌肉组织对比分明的区域表现优良。但在部分图像中，由于超声信噪比较低，模型预测的边界存在轻微模糊现象。临床超声普遍存在图像噪声、解剖结构重叠遮挡问题，会限制深度学习模型的分割效果，本研究困难样本的分割缺陷也印证了这一特点。

模型在训练与测试阶段表现出较高的稳定性与准确性。随着训练轮次的增加，损失函数逐渐下降并趋于平稳，验证集性能同步提升，未见明显过拟合现象，表明 BiSeNet V2 模型在前路坐骨神经超声图像分割任务中收敛充分、泛化良好。经过训练后的 BiSeNet V2 模型能够自动识别图像中的解剖结构，整体表现优异（见表 2）。

从可视化结果来看，在多数样本中，模型输出的边界连续且光滑，与实际解剖结构基本重叠。不过，在少数图像质量不佳、信噪比较低或组织边界不清晰的情况下，模型偶尔会出现小范围的漏分割或过分割现象（见图 6），概率为 1.3%，但整体误差不大，不影响分割效果。总体来看，该模型不仅能够实现对坐骨神经的高精度分割，还具备良好的实时性和鲁棒性，为超声引导下的神经阻滞操作提供了可靠的图像分析工具。

表 1　病人基线特征

Table 1　Baseline characteristics of the patients

	性别 Gender		年龄（岁）Age (years)			体重指数 (kg/m^2) BMI (kg/m^2)		
	男 Male	女 Female	[18-32]	[33-46]	[47-60]	≤ 18.5	[18.6-21.5]	[21.6-23.9]
频数（例）Frequency (case)	54	46	30	22	48	2	20	78

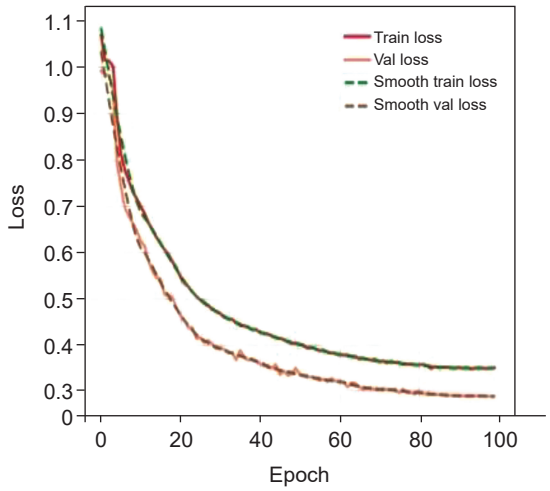

图 3　模型训练和验证阶段的损失值

Fig. 3　Loss value curves during model training and validation phases

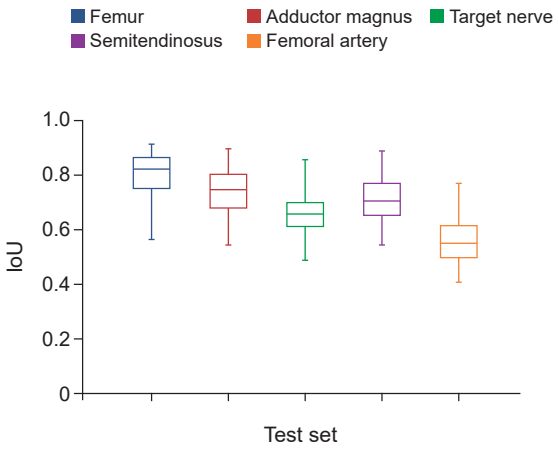

图 4　测试集的交并比分布图

Fig. 4　Test set IoU distribution plot

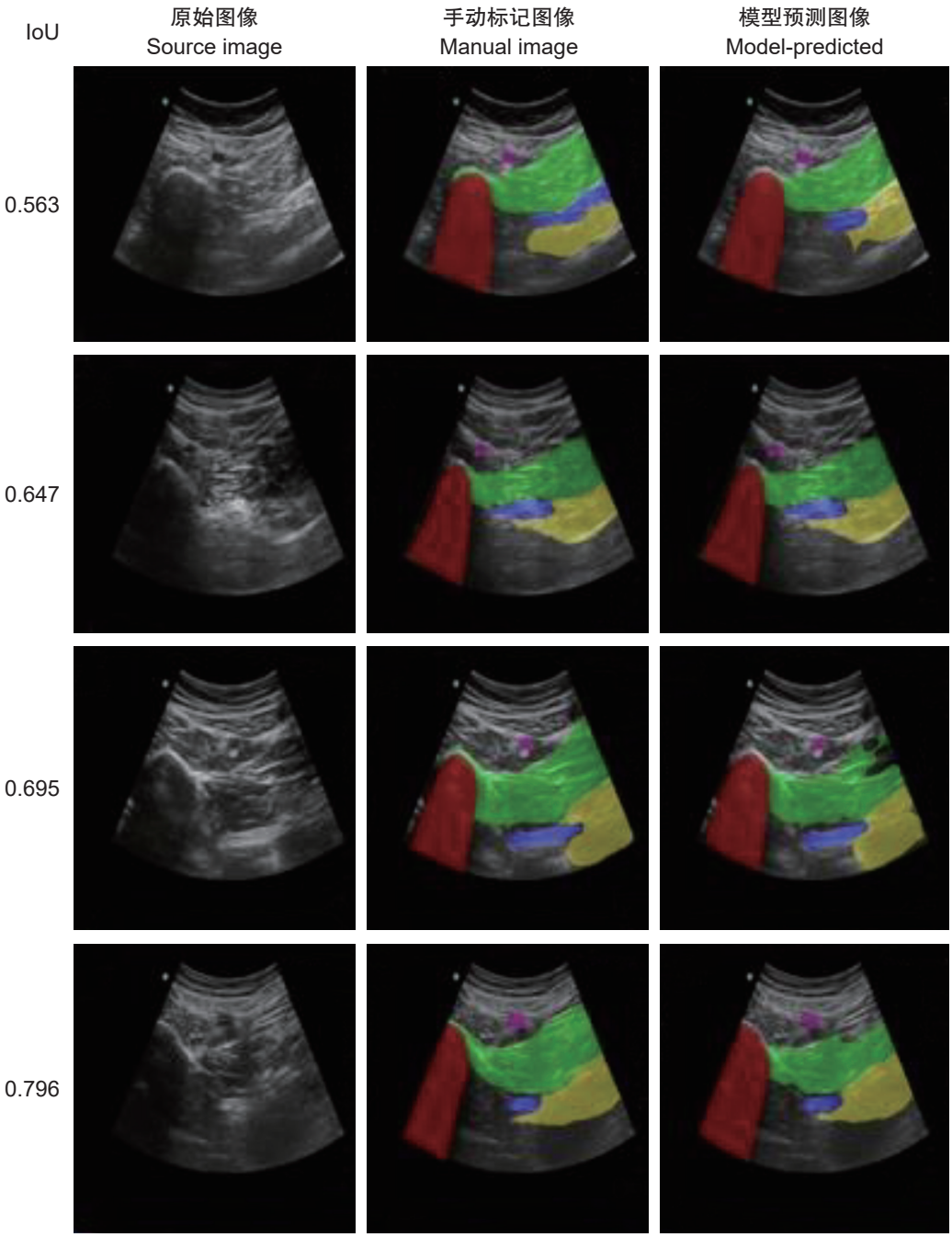

图 5 测试集中的超声图像分割可视化

Fig. 5 Visualization of ultrasound image segmentation in the test set

表 2 模型在不同结构上的性能评价结果

Table 2 Performance evaluation of the model on different structures

组织结构 Structure	平均交并比 mIoU	平均骰子系数 mDice	中位数 Median	四分位数 Quartile
股骨 Femur	0.795	0.884	0.843	(0.772, 0.895)
大收肌 Adductor magnus	0.736	0.854	0.812	(0.718, 0.873)
半腱肌 Semitendinosus	0.708	0.826	0.805	(0.683, 0.846)
目标神经 Target nerve	0.660	0.793	0.785	(0.612, 0.827)
股动脉 Femoral artery	0.563	0.717	0.663	(0.493, 0.732)

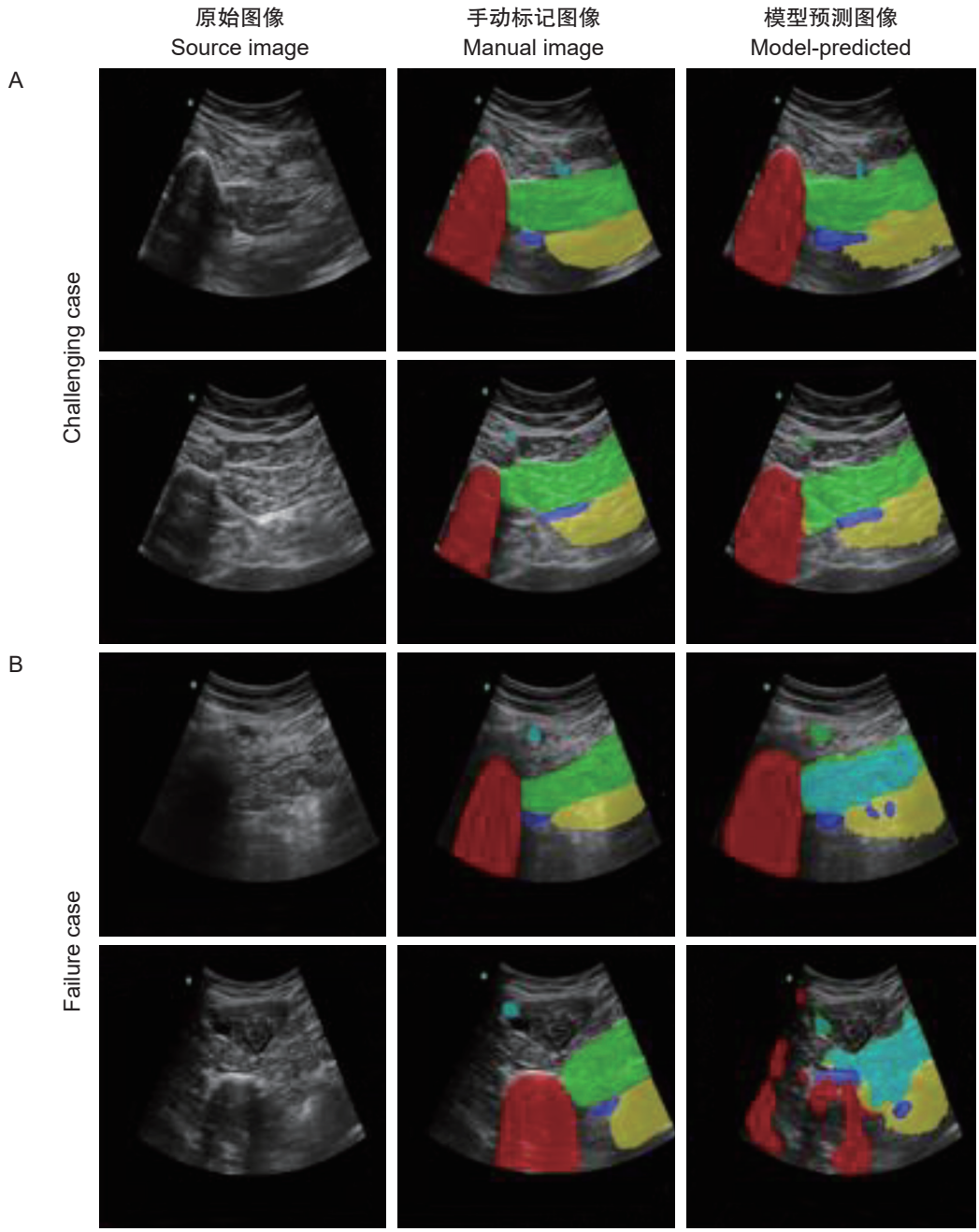

图 6 测试集中困难案例及失败案例超声分割可视化
(A) 困难案例；(B) 失败案例

Fig. 6 Visualization of ultrasound image segmentation in challenging cases and failed cases in the test set
(A) challenging cases; (B) failed cases

讨　论

基于深度学习的医学图像分割技术正逐步成为临床实践中不可或缺的工具。然而，尽管前景广阔，AI 在区域阻滞麻醉这一细分领域的研究仍不充分，其临床价值有待更多实证支持 [14~17]。鉴于此，本研究尝试将深度学习领域新兴的 BiSeNet V2 模型引入前路坐骨神经超声图像的分割任务中，并在自行标注的 1800 张训练超声图像的数据集上进行性能验证。实验结果表明，该模型能够准确识别目标神经及其周围解剖组织等多类结构，为区域阻滞的智能化辅助应用奠定了坚实的理论基础。

本研究聚焦前路坐骨神经这一位置较深、低对比度且邻近结构重叠明显的超声场景，开展像素级

分割研究，补充该入路在 AI 辅助识别方面的证据空白；并引入具备实时潜力的轻量化 BiSeNet V2，并围绕床旁应用需求建立准确性及稳定性的评价框架；本研究从临床可用性出发，提出分割结果用于超声界面实时叠加提示与教学反馈的应用路径，为后续导航系统开发提供依据 [18]。

本研究构建的 BiSeNet V2 模型在前路坐骨神经超声图像分割任务中表现出较高的准确性与稳定性。测试集结果显示，模型对目标神经的 mIoU 为 0.660、mDice 为 0.793，总体分割准确率达 98.7%，表明该模型能够有效识别坐骨神经及其周围关键解剖结构。从分割结果来看，模型对边界清晰的股骨识别效果最佳 (mIoU = 0.795)，而对于对比度低、边界模糊的股动脉分割效果相对较差 (mIoU = 0.563)，说明图像质量与结构对比度仍是影响分割精度的关键因素。BiSeNet V2 通过细节分支与语义分支的并行结构，在保留空间细节的同时提取全局上下文特征，兼顾了分割精度与推理速度，具备实时应用的潜力。5 折交叉验证结果显示，IoU 中位数为 0.754，波动范围较小，证明模型在不同数据划分下均能保持良好的一致性，具有较强的鲁棒性。在可视化结果中，模型在多数样本中能输出边界连续、与真实标注高度重叠的预测结果，仅在低信噪比、组织重叠或小目标区域出现轻微漏分或过分割现象，发生率约 1.3%，整体误差可控。该模型具备在超声界面实时叠加分割结果的潜力，可为麻醉医师提供客观的神经定位参考，辅助进针规划，尤其适用于初学者培训和操作标准化建设。

前路坐骨神经阻滞具有重要临床价值，该入路避免了病人体位频繁变动，特别适用于髋部损伤或术式限制无法采用传统后路体位的病例。然而，该入路解剖复杂，坐骨神经深在且邻近股骨、大收肌与股动脉等结构，图像层次重叠，识别难度大 [19,20]，传统人工识别受操作者主观因素影响明显。本研究引入的 AI 分割模型旨在为上述问题提供智能化辅助方案，通过自动勾勒神经轮廓，为医师提供客观影像参考。若将结果实时叠加于超声界面，有望辅助医师进行神经定位与进针规划，减少穿刺失误，提高阻滞成功率。模型在速度与精度之间取得了平衡，具备了走向临床的基本条件。

此外，本研究模型对教学和操作标准化也具有应用价值。通过 AI 辅助识别，可在学员操作时提供实时反馈，帮助其更快掌握超声图像中坐骨神经的特征，从而缩短学习曲线。

本研究存在一定局限性。首先，数据来源于单一中心，样本量有限，模型在不同设备、不同人群（如肥胖病人）中的泛化能力尚需进一步验证。当前结果主要适用于本研究人群范围，后续计划扩大 BMI 分布、开展多中心外部验证，以提升临床普适性。其次，本研究为离线图像分割，尚未在真实临床环境中进行实时测试，算法的实际兼容性与响应速度有待考察。最后，对于因位置深、信噪比低导致的图像模糊问题，模型在少数困难样本中仍存在边界判断不够清晰的情况，核心原因包括细节分支感受野有限、语义分支快速下采样导致精细结构丢失等。后续研究拟引入注意力机制、融合多模态影像数据，并通过持续收集多中心数据进一步优化模型。

综上所述，基于 BiSeNet V2 的前路坐骨神经超声分割模型在保证实时性的同时实现了高精度识别，具备较强的临床可用性。它为区域麻醉提供了新的智能辅助工具，能够提升神经阻滞操作的安全性与规范化水平，并为智能化超声麻醉导航系统的建设奠定了重要基础。本研究构建的 BiSeNet V2 模型能兼顾实时性与高精度，实现前路坐骨神经的自动分割与边界识别，有效验证了深度学习辅助超声引导神经阻滞的可行性。该技术为神经识别标准化提供了新方案，有望发展成临床可用的智能识别导航系统。

利益冲突声明：作者声明本文无利益冲突。

参 考 文 献

[1] Amaral S, Pawa A. Ultrasound-guided regional anesthesia: present trends and future directions[J]. Braz J Anesthesiol, 2023, 73(6):705-706.

[2] Kim HJ, Chin KJ, Kim H, *et al*. Ultrasound-guided anterior approach to a sciatic nerve block: influence of lower limb positioning on the visibility and depth of the sciatic nerve[J]. J Ultrasound Med, 2020, 39(8):1641-1647.

[3] Yektaş A, Balkan B. Comparison of sciatic nerve block quality achieved using the anterior and posterior approaches: a randomised trial[J]. BMC Anesthesiol, 2019, 19(1):225.

[4] Nielsen JK, Tranum-Jensen J, Boegevig S. Proximal lateral approach to ultrasound-guided sciatic nerve block: where is the correct injection site?[J]. Reg Anesth Pain Med, 2020, 45(3):247-249.

[5] Noble JA, Navab N, Becher H. Ultrasonic image analysis and image-guided interventions[J]. Interface Focus, 2011, 1(4):673-685.

[6] Saxena S, Paul S. Deep Learning Applications in Medical Imaging[M]. IGI Global, 2021.

[7] Wang JC, Shu YC, Lin CY. Application of deep learning algorithms in automatic sonographic localization and segmentation of the median nerve: a systematic review and meta-analysis[J]. Artif Intell Med, 2023, 137:102496.

[8] Bowness JS, Burckett-St Laurent D, Hernandez N, *et al*. Assistive artificial intelligence for ultrasound image interpretation in regional anaesthesia: an external validation study[J]. Br J Anaesth, 2023, 130(2):217-225.

[9] Xie B, Milam G, Ning B, *et al*. DXM-transfuse U-net: dual cross-modal transformer fusion U-net for automated nerve identification[J]. Comput Med Imaging Graph, 2022, 99:102090.

[10] Shang H, Tong Y, Li M, *et al*. Deep learning-based U-mamba model to predict differentiated gastric cancer using radiomics features from spleen segmentation[J]. Curr Med Imaging, 2024, 20:e15734056349216.

[11] 陈子明 , 聂锦平 , 朱梦叶 , 等 . 人工智能在超声引导神经阻滞方面的研究进展 [J]. 中国疼痛医学杂志 , 2022, 28(11):805-809, 816.

[12] Lan K, Cheng J, Jiang J, *et al*. Modified UNet++ with atrous spatial pyramid pooling for blood cell image segmentation[J]. Math Biosci Eng, 2022, 20(1):1420-1433.

[13] Yu C, Gao C, Wang J, *et al*. BiSeNet V2: bilateral network with guided aggregation for real-time semantic segmentation[J]. Int J Comput Vis, 2021, 129(11):3051-3068.

[14] Pang J, Xiu W, Ma X. Application of artificial intelligence in the diagnosis, treatment, and prognostic evaluation of mediastinal malignant tumors[J]. J Clin Med, 2023, 12(8):2818.

[15] Tong SX, Li RS, Wang D, *et al*. Artificial intelligence technology and ultrasound-guided nerve block for analgesia in total knee arthroplasty[J]. World J Clin Cases, 2023, 11(29):7026-7033.

[16] Yang Y, Zhang Y, Li Y. Artificial intelligence applications in pediatric oncology diagnosis[J]. Explor Target Antitumor Ther, 2023, 4(1):157-169.

[17] Yoshida T, Nakamoto T, Hashimoto C, *et al*. An ultrasound-guided lateral approach for proximal sciatic nerve block: a randomized comparison with the anterior approach and a cadaveric evaluation[J]. Reg Anesth Pain Med, 2018, 43(7):712-719.

[18] Li N, Fan L, Xu H, *et al*. An AI-aided diagnostic framework for hematologic neoplasms based on morphologic features and medical expertise[J]. Lab Invest, 2023, 103(4):100055.

[19] Shapovalov AA. The clinical efficacy of sciatic nerve block by lateral approach for the osteosynthesis of fractures leg and foot[J]. Traumatol Orthop Russ, 2016, 22(1):96-99.

[20] Alsatli RA. Comparison of ultrasound-guided anterior versus transgluteal sciatic nerve blockade for knee surgery[J]. Anesth Essays Res, 2012, 6(1):29-33.

·消 息·

中华医学会疼痛学分会第二十二届学术年会通知

为进一步贯彻中华医学会的学术交流方针政策，由中华医学会、中华医学会疼痛学分会主办，浙江省医学会、浙江省医学会疼痛学分会承办，浙江大学医学院附属第一医院、中日友好医院、北京大学第三医院协办的中华医学会疼痛学分会第二十二届学术年会定于 2026 年 9 月 4—6 日在杭州市召开。

本次年会继续致力于为疼痛医学同仁构建一个汇聚思想精华、进行智慧碰撞的学术交流平台。本次年会将邀请国内疼痛学领域的众多专家和学者，通过主题报告、专题讲座、壁报交流等方式全方位地展示疼痛医学领域的基础研究成果、临床诊疗进展，并深入探讨疼痛学科发展的热点与难点问题。欢迎广大从事疼痛医学研究和临床实践的同仁踊跃参会！

一、会议注册

本次会议开通网上会议注册系统，请登录网站 https://www.eventomeeting.com/casp2026/ 点击“参会注册”按钮，在线填写注册信息，或通过扫描二维码注册。

二、联系人及联系方式

朱　谦 13701068424　华　震 13311398620　任莉梅 13910566182